NeuroGastroLatam Reviews

Alteraciones motoras menores del esófago según manometría de alta resolución: ¿qué significan?

Paula Rey[1], Esteban Glasinovic[2] y Daniel Cisternas[2]*

[1]Pontificia Universidad Católica de Chile; [2]Clínica Alemana de Santiago, Facultad de Medicina Clínica Alemana-Universidad del Desarrollo, Santiago, Chile

RESUMEN

Los trastornos motores esofágicos (TME) menores corresponden a los hallazgos manométricos descritos más a menudo en la era de la manometría esofágica de alta resolución. Su relación con síntomas es menos consistente en comparación con los TME mayores y también pueden encontrarse en individuos asintomáticos. La última versión de la Clasificación de Chicago (Chicago v. 3.0) incluye dos entidades: la motilidad esofágica inefectiva (MEI) y la peristalsis fragmentada (PF); otros trastornos menores descritos en la versión previa se eliminaron por falta de evidencia sobre su relevancia clínica. Ambos trastornos se vinculan con hipomotilidad, que puede afectar el adecuado transporte del bolo a través del cuerpo esofágico. Se considera PF con la presencia de al menos 50% de degluciones con defectos peristálticos grandes (> 5 cm) pero con amplitud normal. La MEI, definida como ≥ 50% de degluciones ineficaces (débiles o fallidas), corresponde al TME más frecuente y se ha relacionado con diversas alteraciones, entre ellas la enfermedad por reflujo gastroesofágico (RGE) y enfermedades del mesénquima y neuropáticas. La falta de consistencia entre el hallazgo de MEI y la presencia de síntomas (en particular disfagia), RGE patológico diagnosticado mediante pHmetría esofágica o como predictor de disfagia posterior a funduplicatura de Nissen, ha llevado a replantear los criterios diagnósticos. En fecha reciente, un panel de expertos ha sugerido considerar la MEI con un número mayor de degluciones ineficaces (> 70%) y también utilizar maniobras accesorias para evaluar la reserva peristáltica. Es posible que criterios diagnósticos más estrictos se correlacionen mejor con la clínica y permitan mejorar la predicción de los desenlaces y guiar el tratamiento. **(NeuroGastroLatam Rev. 2019;3(2):67-76)**

Corresponding author: Daniel Cisternas, dcisternasc@alemana.cl

Palabras clave: Manometría esofágica de alta resolución. Trastornos motores menores. Motilidad esofágica inefectiva. Peristalsis fragmentada.

Correspondencia:
**Daniel Cisternas*
Clínica Alemana de Santiago
Vitacura, 5951
Santiago de Chile, Chile
E-mail: dcisternasc@alemana.cl

Recibido: 31-05-2019
Aceptado: 28-10-2019
DOI: 10.24875/NGL.19000034

ABSTRACT

Minor esophageal motor disorders (MSD) correspond to the most commonly described manometric findings in the era of high-resolution esophageal manometry. Its association with symptoms is less consistent compared to older MSDs and can also be found in asymptomatic individuals. In the latest version of the Chicago Classification (Chicago v. 3.0) they comprise 2 entities: ineffective esophageal motility (IEM) and fragmented peristalsis (FP); other minor disorders described in the previous version were eliminated due to lack of evidence on their clinical relevance. Both disorders are associated with hypomotility, which can affect the proper transport of the bolus through the esophageal body. PF is considered with at least 50% of swallows with large peristaltic defects (>5 cm) but with normal amplitude. The IEM, defined as ≥50% of ineffective swallows (weak or failed), corresponds to the most frequent trastornos menores vinculados and has been associated with various conditions such as gastroesophageal reflux disease (GERD), mesenchymal, and neuropathic diseases among others. The lack of consistency between the finding of IEM and the presence of symptoms (mainly dysphagia), pathological GERD diagnosed by esophageal pH-metry or as a predictor of Nissen post fundoplication dysphagia, have motivated a rethinking of the diagnostic criteria. A panel of experts has recently suggested considering IEM with a greater number of ineffective swallows (>70%) and also using accessory maneuvers to assess peristaltic reserve. It is possible that more stringent diagnostic criteria correlate better with the clinic, allow to improve the prediction of outcomes and guide treatment.

Key words: High resolution esophageal manometry. Minor motor disorders. Ineffective esophageal motility. Fragmented peristalsis.

INTRODUCCIÓN

La manometría esofágica de alta resolución (MAR) se considera en la actualidad la norma de referencia para el estudio de las enfermedades motoras del esófago[1]. La clasificación de sus hallazgos, incluidos los criterios respectivos, se basa en la Clasificación de Chicago (CC), que se encuentra ahora en su tercera versión (Chicago v. 3.0)[2].

A partir de la segunda versión de esta clasificación (Chicago v. 2.0) se reconoce que algunas entidades manométricas muestran una relación menor con síntomas y, dado que se han definido esencialmente por criterios estadísticos (por lo general mediante el criterio del percentil 95° de valores encontrados en la población sana), se han descrito en individuos asintomáticos[3]. Este grupo de entidades manométricas se lo denomina trastornos motores menores a partir de la CC v. 3.0. En la versión previa se reconocían cinco entidades en este grupo: tres alteraciones debidas a hipomotilidad del cuerpo esofágico (peristalsis débil con defecto grande, peristalsis débil con defecto pequeño y peristalsis fallida frecuente), una por alteración de la coordinación de la contracción (contracción rápida con latencia normal [CRLN]) y una por hipercontracción (peristalsis hipertensiva [PH] o esófago en cascanueces)[3]. Dos años más tarde se

publicó la CC v. 3.0[2] en la que se eliminó el diagnóstico de CRLN porque los hallazgos de estos casos correspondían en la mayor parte de las veces a hipomotilidad y no a alteraciones de la progresión[4]. Se eliminó la categoría de PH por no existir hasta ese momento evidencia de su relevancia clínica. Con esto, en la CC v. 3.0 sólo se reconocen trastornos menores vinculados con hipomotilidad: la motilidad esofágica inefectiva (MEI) y la peristalsis fragmentada (PF)[2]. Los criterios diagnósticos para los trastornos menores, según las CC v. 2.0 y v. 3.0, se muestran en la tabla 1. Estos cambios en los criterios han llevado a diagnosticar menos trastornos menores con la CC v. 3.0, lo que ha incrementado el número de estudios catalogados como normales. El grupo de los autores demostró que se diagnostican menos trastornos motores menores con la CC v. 3.0 tanto en individuos sanos (15% vs. 25.2%) como en pacientes sintomáticos (24.5% vs. 33.3%)[5].

Table 1. Criterios diagnósticos de los trastornos motores menores según las Clasificaciones de Chicago v. 2.0 y v. 3.0

Chicago v. 2.0	Chicago v. 3.0
Peristalsis débil con defecto pequeño – > 30% de degluciones con defectos peristálticos entre 2 y 5 cm usando isobara en 20 mmHg	Motilidad esofágica inefectiva – DCI < 450 mmHg/cm/s en ≥ 50% de las degluciones
Peristalsis débil con defecto grande – > 20% de degluciones con defectos peristálticos > 5 cm usando isobara en 20 mmHg	Peristalsis fragmentada – Defecto peristáltico grande (> 5 cm usando isobara en 20 mmHg) en degluciones con DCI > 450 mmHg/cm/s en ≥ 50% de las degluciones
Peristalsis fallida frecuente – Degluciones fallidas (DCI < 100 mmHg/cm/s) en más del 30% pero menos del 100% de las degluciones	
Contracciones rápidas con latencia normal – CVF > 9 cm/s pero con DL > 4.5 s en ≥ 20% de las degluciones	
Peristalsis hipertensiva (esófago en cascanueces) – DCI promedio > 5000 mmHg /cm/s, pero sin cumplir criterios de esofago hipercontráctil *(jackhammer)*	

DCI: integrada de la contractilidad distal; CVF: velocidad de frente contráctil; DL: latencia distal.

Los trastornos motores menores son los hallazgos más comunes en las series de pacientes[6,7]. Con la CC v. 2.0, Ravi, et al. demostraron un 26.6%[8]. Wang, et al. mostraron un 38.6% de MEI y un 16% de PF con el uso de la CC v. 3.0[9]. Por esta razón, son muchos los pacientes identificados con estos trastornos. La determinación del significado de estos hallazgos es por tanto muy importante.

HIPOMOTILIDAD: DEFINICIONES Y EVALUACIÓN

Una onda contráctil de baja amplitud puede no propulsar de forma adecuada el bolo a través del cuerpo esofágico. El transporte del bolo se ha usado para definir criterios de normalidad, tanto con manometría convencional[10,11] como con manometría de alta resolución (MAR)[12].

Con la MAR, la amplitud de la contracción se ha medido a través de dos variables: la integrada de la contractilidad distal (DCI, según sus siglas en inglés) y el tamaño de los defectos peristálticos. La DCI corresponde al producto de la amplitud de la contracción por la extensión (longitud) de esta onda a lo largo del cuerpo esofágico por la duración y por esta razón tiene unidades de mmHg/cm/s. Los defectos peristálticos corresponden a la longitud de las zonas del cuerpo esofágico en los que la

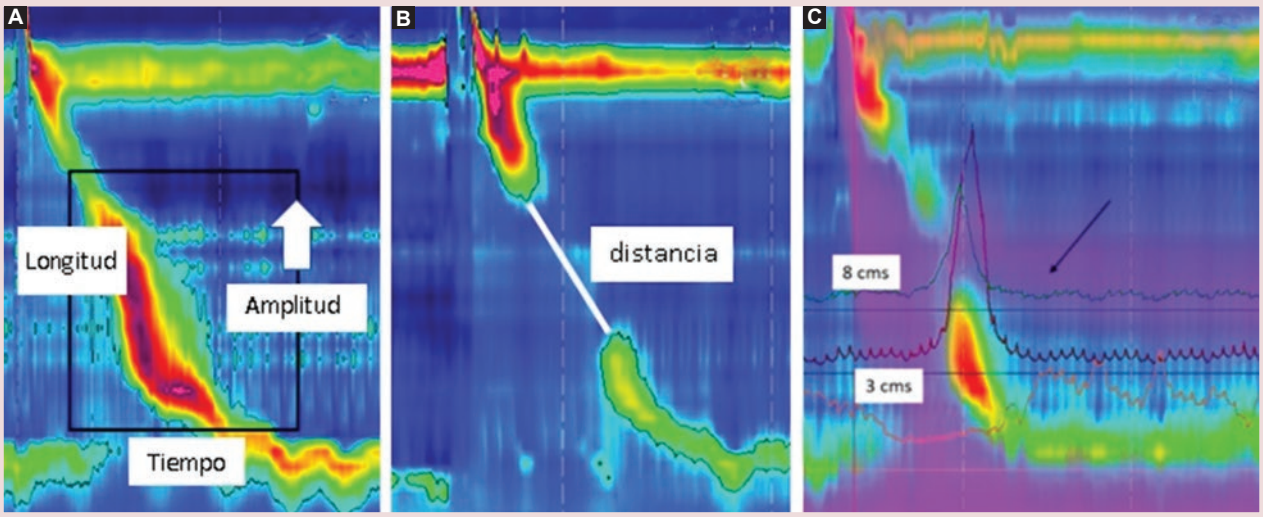

Figura 1. Medición de la amplitud de la contracción mediante MAR. **A:** Para el cálculo de la DCI se multiplica la longitud de la contracción de la musculatura lisa por su duración y amplitud > 20 mmHg. **B:** Para la medición de los defectos peristálticos se cuantifica la distancia en el eje longitudinal de las zonas con presión < 20 mmHg. **C:** Manometría de alta resolución con impedanciometría estacionaria; nótese que el atrapamiento del bolo evidenciado por impedancia (el color púrpura representa persistencia de contenido luminal en el cuerpo esofágico; flecha) ocurre a pesar de la amplitud normal de la contracción del cuerpo esofágico (> 30 mmHg) medida a 3 y 8 cm de la unión gastroesofágica.

presión es menor de 20 mmHg. La figura 1 (A y B) muestra la medición de ambas variables.

Dado que los fenómenos de hipomotilidad pueden ocurrir en parches y que la MAR posee muchos más sensores con pequeñas distancias entre ellos, esta última es capaz de detectar con mucha mayor sensibilidad el transporte incompleta del bolo que la manometría convencional[13] (Fig. 1C).

Roman, et al. determinaron que los defectos peristálticos mayores de 5 cm siempre se relacionan con transporte incompleto del bolo, mientras que los menores de 2 cm se vinculan siempre con transporte completo del bolo. Los defectos de 2 a 5 cm tienen un comportamiento intermedio[12]. Con esto, la CC v. 2.0 definía los trastornos de hipomotilidad mediante sus defectos peristálticos[3]. Para simplificar el análisis, la CC v. 3.0 sugiere evaluar tanto la hipomotilidad como la hipermotilidad mediante la DCI. En consecuencia, la CC v. 3.0 define la MEI cuando un 50% de las degluciones tiene una DCI < 450 mmHg/cm/s. Para investigar los infrecuentes casos en los que existen degluciones con una DCI normal (> 450 mmHg/cm/s), pero con un defecto peristáltico mayor de 5 cm (que se relaciona con transporte incompleto de bolo), se definió la categoría de PF.

Puesto que se trata de una entidad descrita en fecha reciente, existe muy poca información acerca de ella. Es conocido que el transporte adecuado de bolo requiere no sólo una contracción de amplitud adecuada sino una apropiada coordinación temporoespacial[14]. Sin embargo, aún no se ha determinado si el transporte incompleto de bolo (TIB) se acompaña de síntomas y predice respuesta al tratamiento. Por otro lado, la gran mayoría de los casos de

defectos peristálticos ocurre en el contexto de DCI baja, por lo que debe determinarse si corresponden en realidad a una entidad fisiopatológica y clínicamente distinta de la MEI.

MOTILIDAD ESOFÁGICA INEFECTIVA (MEI)

Con el uso de la MAR se ha registrado MEI en 20 a 38% de los pacientes con síntomas esofágicos[7,9,15]. Se la ha descrito en relación con múltiples trastornos (Tabla 2). Desde un punto de vista fisiopatológico es un trastorno muy heterogéneo y se han descrito alteraciones neuropáticas aferentes y eferentes, así como alteraciones miopáticas y fibrosis[16-18]. La preponderancia de cada uno de estos mecanismos parece depender sobre todo de la causa de la MEI. En la esclerodermia y otras enfermedades del mesénquima se han descrito alteraciones en etapas sucesivas: alteraciones iniciales en los *vasa nervorum* con neuropatía consecuente. Con posterioridad ocurriría degeneración y atrofia muscular y al final fibrosis que reemplaza al tejido muscular[6,19]. En la diabetes *mellitus*, la anomalía fundamental parece ser neuropática, con alteración de fibras vagales preganglionares[20,21].

Tabla 2. Alteraciones relacionadas con MEI[61-63]

Esclerodermia
Enfermedades del mesénquima
Enfermedad p or reflujo gastroesofágico
Diabetes *mellitus* con disfunción autonómica
Amiloidosis
Consumo excesivo de alcohol
Esofagitis eosinofílica
Enfermedad de Parkinson

MOTILIDAD ESOFÁGICA INEFECTIVA: SIGNIFICADO

MEI y transporte de bolo

La MEI se ha definido debido a su nexo con el transporte incompleto de bolo (TIB), el cual se ha descrito en 45 a 85% de los pacientes[22-24]. No obstante, esto implica que existe un porcentaje relevante de pacientes con MEI que tienen transporte de bolo adecuado. En realidad, existen estudios que no han logrado demostrar una relación significativa entre amplitud de la contracción y TIB en el contexto de MEI[24]. Esto sugiere que el criterio para diagnosticar MEI debe ser más estricto. Sin embargo, el argumento más importante en relación con esto es que el transporte de bolo es un desenlace no muy relevante en clínica. Se ha descrito TIB en individuos sanos hasta en un 40% de degluciones líquidas y 80% de degluciones sólidas[25]. Esto hace que la probabilidad de que el TIB sea sólo un epifenómeno es alta. En realidad, no se ha logrado demostrar nexo significativo entre TIB y disfagia[26,27].

MEI y enfermedad por reflujo gastroesofágico (ERGE)

La hipomotilidad esofágica reduce el aclaramiento esofágico y se considera un mecanismo fisiopatológico relevante en la ERGE[28]. La MEI es el hallazgo manométrico más frecuente en pacientes con pH-metría esofágica positiva[29] y esta frecuencia aumenta en los casos de ERGE erosivo[30]. Sin embargo, tal vínculo no es perfecto. Más del 50% de los pacientes con ERGE tienen motilidad esofágica normal[31]. Rengarajan, et al. no lograron demostrar diferencia en MEI entre los pacientes con

y sin pH-metría esofágica alterada. Una vez más, esto puede deberse a la falta de criterios estrictos. Este mismo estudio sugiere que sería un número más alto de degluciones fallidas (más del 50%) el que permitiría reconocer a los individuos con ERGE[32]. Otros estudios ya habían sugerido que sólo MEI graves (con 90% de degluciones inefectivas) se vinculan con ERGE medido por pH-metría esofágica[33,34].

MEI y disfagia

Si bien la disfagia es el síntoma notificado con más frecuencia por los pacientes con MEI, ocurre sólo en el 25% de los casos[35,36]. Como se ha mencionado ya, los trastornos menores de tipo hipomotilidad se han descrito en controles sanos[12]. El grupo de los autores mostró en una serie grande de controles sanos que el 25.2% y 15% cumplían criterios manométricos de trastornos menores mediante CC v. 2.0 y v. 3.0, respectivamente[5]. Muchos estudios no han logrado determinar una adecuada correlación entre hipomotilidad y síntomas de disfagia[26, 37]. Lazarescu, et al. no pudieron demostrar una correlación entre percepción de disfagia e hipomotilidad inducida por el sildenafilo en un grupo de individuos sanos[38]. Otro estudio del grupo tampoco pudo demostrar correlación entre la DCI y la percepción de disfagia en individuos sanos[39]. De manera interesante, ese mismo estudio sí demostró una correlación significativa entre percepción de paso de bolo y el grado de ansiedad (R2 = 0.7) en los individuos con hipomotilidad, lo que sugiere que en el contexto de un fenómeno frecuente, como la hipomotilidad y la TIB, la ansiedad eleva la probabilidad de percepción, tal vez mediante hipersensibilidad visceral.

MEI y disfagia posterior a funduplicatura

Se ha descrito que entre 5 y 10% de los pacientes presentan disfagia prolongada (más de 6 meses) luego de una operación antirreflujo[40,41]. Al elevarse la presión de la unión gastroesofágica después de la operación, se ha considerado que la presencia de hipomotilidad esofágica prequirúrgica sería un predictor de disfagia posoperatoria. Sin embargo, múltiples estudios han fracasado al intentar demostrar esta hipótesis con el uso de la manometría convencional[42-44]. Series quirúrgicas han mostrado un resultado favorable tras procedimientos de antirreflujo en pacientes con hipomotilidad esofágica preoperatoria[45,46]. Hajibandeh, et al. publicaron un metaanálisis de tres estudios aleatorizados de funduplicatura de Nissen (360°) contra el procedimiento de Toupet (270°) en pacientes con ERGE e hipomotilidad; estos especialistas demostraron que la técnica de Toupet se vincula con menor disfagia posquirúrgica (OR 0.3) y mayor mejoría de la disfagia en caso de disfagia preoperatoria (OR 10)[47]. Pese a ello, no es posible inferir conclusiones definitivas sobre una técnica respecto de otra, ya que la mayor parte de la evidencia disponible es escasa, con estudios heterogéneos y de pequeño tamaño. Mediante MAR, Kapadia, et al. demostraron una pequeña correlación entre la DCI y el riesgo de disfagia posquirúrgica (r = -0.29, p = 0.047)[48]. Es posible que esta correlación pequeña implique que la MAR pueda predecir bien la disfagia posquirúrgica en subgrupos específicos, por ejemplo si se considera sólo a los pacientes con hipomotilidad más grave. Aún no existen estudios que evalúen esta opción. Por otra parte, Siegal, et al. demostraron que la

DCI sólo se vincula con disfagia posquirúrgica en los pacientes que presentaban disfagia antes de la operación[49].

En condiciones normales, tras deglutir rápida y repetidamente (p. ej., al beber un vaso de agua con rapidez) el cuerpo esofágico inhibe su contracción (inhibición deglutoria). Al salir de este período ocurre una contracción de mayor amplitud (contracción posdeglutiva). Se ha definido la reserva peristáltica como la capacidad del cuerpo esofágico de aumentar su contracción más allá de la demostrada en el protocolo de manometría esofágica (10 degluciones de 5 ml en decúbito) con degluciones repetidas múltiples (degluciones separadas menos de 4 segundos)[50]. Existen varios estudios que han mostrado que la falta de reserva peristáltica preoperatoria puede predecir disfagia posterior a la operación de antirreflujo[51,52].

Pronóstico

Existen algunos informes de evolución a acalasia, pero son casos aislados y en su mayoría incluyen a pacientes catalogados de manera original como trastorno motor no especificado[53,54]. Se considera que, en su mayor parte, los casos de MEI tienen un curso benigno. Ravi, et al. compararon la evolución clínica a seis años de 63 pacientes sintomáticos con manometría inicial normal con la de 35 pacientes sintomáticos con manometría con hallazgos menores. No hubo diferencia clínica entre ellos, ni en disfagia ni en pérdida de peso. Debe hacerse notar que la frecuencia de pacientes asintomáticos fue similar entre los pacientes con manometría con hallazgos menores (71%) y aquéllos con manometría normal (62%) (p no significativa). Esta mejoría era espontánea pues sólo 5% de los pacientes había recibido alguna forma de tratamiento[8].

¿ES POSIBLE MEJORAR LA RELEVANCIA CLÍNICA DE ESTOS HALLAZGOS MANOMÉTRICOS?

Como se ha mencionado, unos criterios diagnósticos más estrictos llevarían a seleccionar a pacientes con hipomotilidad más grave. Es posible que en estos casos los hallazgos manométricos se correlacionen mejor con los síntomas, permitan mejorar la predicción de desenlaces y guíen mejor el tratamiento[55]. Esto ya se ha efectuado con manometría convencional y MAR. En ambos casos, el número de degluciones débiles o inefectivas suficiente para establecer criterios se elevó de 30 a 50%[2,35]. En consecuencia, es posible que en futuras versiones de la Clasificación de Chicago el porcentaje se eleve a 70%[32].

Se han desarrollado diversas maniobras accesorias al protocolo regular de MAR. La más estudiada corresponde a las degluciones rápidas múltiples. Éstas consisten en cinco degluciones de 2 ml sucesivas y rápidas (se sugiere al menos realizar tres series). De esta forma, la motilidad del cuerpo esofágico se inhibe por completo, para dar cabida después a una contracción peristáltica vigorosa[56,57]. Cuando la DCI de esta deglución es mayor al promedio de DCI de las degluciones del protocolo habitual se presupone que existe "reserva peristáltica"[51]. Este último concepto se ha correlacionado con el tiempo de exposición ácida[58] y se ha reconocido que es predictor de disfagia posquirúrgica[51,59]. Con esta información, las degluciones rápidas múltiples han

comenzado a recomendarse como parte del estudio habitual[17,28]. Por otro lado, el uso de degluciones sólidas permite reproducir mejor los síntomas de los pacientes que las degluciones de agua y detectar casos más sutiles de obstrucción de salida de la unión gastroesofágica[60]. Lo anterior permitiría reconocer además casos de hipomotilidad más relevantes. Tutuain, et al. señalaron que un 14% de los individuos con hipomotilidad en las degluciones líquidas las normalizaba con uso de material viscoso[22]. En el reciente consenso de Stanford sobre MEI, un grupo de expertos sugiere el uso de protocolos accesorios de acuerdo con la indicación de la MAR: uso de degluciones rápidas y múltiples y medición de la reserva peristáltica en los casos de evaluación por ERGE o procedimiento de antirreflujo y el uso de degluciones sólidas en casos de disfagia[17]. No existe por ahora un protocolo consensuado acerca de cómo llevar a cabo las degluciones sólidas respecto de consistencia, volumen o posición del paciente.

CONCLUSIONES

Los trastornos motores esofágicos menores (motilidad esofágica inefectiva y peristalsis fragmentada) corresponden a manifestaciones manométricas de un heterogéneo grupo de alteraciones clínicas (la ERGE es la más prevalente), pero también son trastornos observados en sujetos sanos. En la búsqueda de redefinir a grupos cuyas alteraciones tengan mayor concordancia con la clínica o permitan predecir desenlaces como riesgo de disfagia posterior a funduplicatura en ERGE se han sugerido en fecha reciente modificaciones del estudio manométrico que tal vez se adopten en futuras versiones de la Clasificación de Chicago, como aumentar el número de degluciones inefectivas para el diagnóstico de MEI y sumar pruebas de provocación con líquidos y sólidos. Otra técnica complementaria, aunque no ampliamente disponible, es la impedanciometría estacionaria para la evaluación del aclaramiento del bolo.

BIBLIOGRAFÍA

1. Carlson DA, Ravi K, Kahrilas PJ, Gyawali CP, Bredenoord AJ, Castell DO, et al. Diagnosis of esophageal motility disorders: esophageal pressure topography vs. conventional line tracing. Am J Gastroenterol 2015;110:967-77; quiz 978.
2. Kahrilas PJ, Bredenoord AJ, Fox M, Gyawali CP, Roman S, Smout AJ, et al. The Chicago Classification of esophageal motility disorders, v3.0. Neurogastroenterol Motil 2015;27:160-74.
3. Bredenoord AJ, Fox M, Kahrilas PJ, Pandolfino JE, Schwizer W, Smout AJ. Chicago classification criteria of esophageal motility disorders defined in high resolution esophageal pressure topography. Neurogastroenterol Motil 2012;24 Suppl 1:57-65.
4. Pandolfino JE, Roman S, Carlson D, Luger D, Bidari K, Boris L, et al. Distal esophageal spasm in high-resolution esophageal pressure topography: defining clinical phenotypes. Gastroenterology 2011;141:469-75.
5. Monrroy H, Cisternas D, Bilder C, Ditaranto A, Remes-Troche J, Meixueiro A, et al. The Chicago Classification 3.0 results in more normal findings and fewer hypotensive findings with no difference in other diagnoses. Am J Gastroenterol 2017;112:606-612.
6. Smout A, Fox M. Weak and absent peristalsis. Neurogastroenterol Motil 2012;24 Suppl 1:40-7.
7. Boland K, Abdul-Hussein M, Tutuian R, Castell DO. Characteristics of consecutive esophageal motility diagnoses after a decade of change. J Clin Gastroenterol 2016;50:301-6.
8. Ravi K, Friesen L, Issaka R, Kahrilas PJ, Pandolfino JE. Long-term outcomes of patients with normal or minor motor function abnormalities detected by high-resolution esophageal manometry. Clin Gastroenterol Hepatol 2015;13:1416-23.
9. Wang D, Wang X, Yu Y, Xu X, Wang J, Jia Y, et al. Assessment of esophageal motor disorders using high-resolution manometry in esophageal dysphagia with normal endoscopy. J Neurogastroenterol Motil 2019;25:61-67.
10. Kahrilas PJ, Dodds WJ, Hogan WJ. Effect of peristaltic dysfunction on esophageal volume clearance. Gastroenterology 1988;94:73-80.
11. Spechler SJ, Castell DO. Classification of oesophageal motility abnormalities. Gut 2001;49:145-51.
12. Roman S, Lin Z, Kwiatek MA, Pandolfino JE, Kahrilas PJ. Weak peristalsis in esophageal pressure topography: classification and association with dysphagia. Am J Gastroenterol 2011;106:349-56.
13. Fox M, Hebbard G, Janiak P, Brasseur JG, Ghosh S, Thumshirn M, et al. High-resolution manometry predicts the success of oesophageal bolus transport and identifies clinically important abnormalities not detected by conventional manometry. Neurogastroenterol Motil 2004;16:533-42.
14. Ghosh SK, Janiak P, Schwizer W, Hebbard GS, Brasseur JG. Physiology of the esophageal pressure transition zone: separate contraction waves above and below. Am J Physiol Gastrointest Liver Physiol 2006;290:G568-76.
15. Liu Z, Liao J, Tian D, Liu M, Dan Z, Yu Q. Assessment of esophageal high-resolution impedance manometry in patients with nonobstructive dysphagia. Gastroenterol Res Pract 2018;2018:6272515.

16. Kim HS, Park H, Lim JH, Choi SH, Park C, Lee SI, et al. Morphometric evaluation of oesophageal wall in patients with nutcracker oesophagus and ineffective oesophageal motility. Neurogastroenterol Motil 2008;20:869-76.
17. Gyawali CP, Sifrim D, Carlson DA, Hawn M, Katzka DA, Pandolfino JE, et al. Triadafilopoulos G. Ineffective esophageal motility: concepts, future directions, and conclusions from the Stanford 2018 symposium. Neurogastroenterol Motil 2019:e13584.
18. Chen JH. Ineffective esophageal motility and the vagus: current challenges and future prospects. Clin Exp Gastroenterol 2016;9:291-299.
19. Sallam H, McNearney TA, Chen JD. Systematic review: pathophysiology and management of gastrointestinal dysmotility in systemic sclerosis (scleroderma). Aliment Pharmacol Ther 2006;23:691-712.
20. Agrawal A, Hila A, Tutuian R, Mainie I, Castell DO. Bethanechol improves smooth muscle function in patients with severe ineffective esophageal motility. J Clin Gastroenterol 2007;41:366-70.
21. Hollis JB, Castell DO, Braddom RL. Esophageal function in diabetes mellitus and its relation to peripheral neuropathy. Gastroenterology 1977; 73:1098-1102.
22. Tutuian R, Castell DO. Clarification of the esophageal function defect in patients with manometric ineffective esophageal motility: studies using combined impedance-manometry. Clin Gastroenterol Hepatol 2004;2:230-6.
23. Tutuian R, Castell DO. Combined multichannel intraluminal impedance and manometry clarifies esophageal function abnormalities: study in 350 patients. Am J Gastroenterol 2004;99:1011-9.
24. Conchillo JM, Nguyen NQ, Samsom M, Holloway RH, Smout AJ. Multichannel intraluminal impedance monitoring in the evaluation of patients with non-obstructive dysphagia. Am J Gastroenterol 2005;100:2624-32.
25. Bogte A, Bredenoord AJ, Oors J, Siersema PD, Smout AJ. Relationship between esophageal contraction patterns and clearance of swallowed liquid and solid boluses in healthy controls and patients with dysphagia. Neurogastroenterol Motil 2012;24:e364-72.
26. Chen CL, Yi CH. Clinical correlates of dysphagia to oesophageal dysmotility: studies using combined manometry and impedance. Neurogastroenterol Motil 2008;20:611-7.
27. Bogte A, Bredenoord AJ, Oors J, Siersema PD, Smout AJ. Sensation of stasis is poorly correlated with impaired esophageal bolus transport. Neurogastroenterol Motil 2014;26:538-45.
28. Gyawali CP, Kahrilas PJ, Savarino E, Zerbib F, Mion F, Smout A, et al. Modern diagnosis of GERD: the Lyon Consensus. Gut 2018;67:1351-1362.
29. Chan WW, Haroian LR, Gyawali CP. Value of preoperative esophageal function studies before laparoscopic antireflux surgery. Surg Endosc 2011;25:2943-9.
30. Kahrilas PJ, Dodds WJ, Hogan WJ, Kern M, Arndorfer RC, Reece A. Esophageal peristaltic dysfunction in peptic esophagitis. Gastroenterology 1986;91:897-904.
31. Diener U, Patti MG, Molena D, Fisichella PM, Way LW. Esophageal dysmotility and gastroesophageal reflux disease. J Gastrointest Surg 2001;5:260-5.
32. Rengarajan A, Bolkhir A, Gor P, Wang D, Munigala S, Gyawali CP. Esophagogastric junction and esophageal body contraction metrics on high-resolution manometry predict esophageal acid burden. Neurogastroenterol Motil 2018;30:e13267.
33. Simren M, Silny J, Holloway R, Tack J, Janssens J, Sifrim D. Relevance of ineffective oesophageal motility during oesophageal acid clearance. Gut 2003;52:784-90.
34. Fornari F, Blondeau K, Durand L, Rey E, Díaz-Rubio M, De Meyer A, et al. Relevance of mild ineffective oesophageal motility (IOM) and potential pharmacological reversibility of severe IOM in patients with gastro-oesophageal reflux disease. Aliment Pharmacol Ther 2007;26:1345-54.
35. Blonski W, Vela M, Safder A, Hila A, Castell DO. Revised criterion for diagnosis of ineffective esophageal motility is associated with more frequent dysphagia and greater bolus transit abnormalities. Am J Gastroenterol 2008;103:699-704.
36. Abdel Jalil AA, Castell DO. Ineffective esophageal motility (iem): the old-new frontier in esophagology. Curr Gastroenterol Rep 2016;18:1.
37. Xiao Y, Kahrilas PJ, Nicodeme F, Lin Z, Roman S, Pandolfino JE. Lack of correlation between HRM metrics and symptoms during the manometric protocol. Am J Gastroenterol 2014;109:521-6.
38. Lazarescu A, Karamanolis G, Aprile L, De Oliveira RB, Dantas R, Sifrim D. Perception of dysphagia: lack of correlation with objective measurements of esophageal function. Neurogastroenterol Motil 2010;22:1292-7, e336-7.
39. Cisternas D, Scheerens C, Omari T, Monrroy H, Hani A, Leguizamo A, et al. Anxiety can significantly explain bolus perception in the context of hypotensive esophageal motility: results of a large multicenter study in asymptomatic individuals. Neurogastroenterol Motil 2017;29.
40. Bammer T, Hinder RA, Klaus A, Klingler PJ. Five- to eight-year outcome of the first laparoscopic Nissen fundoplications. J Gastrointest Surg 2001;5:42-8.
41. Dallemagne B, Weerts J, Markiewicz S, Dewandre JM, Wahlen C, Monami B, et al. Clinical results of laparoscopic fundoplication at ten years after surgery. Surg Endosc 2006;20:159-65.
42. Velanovich V, Mahatme A. Effects of manometrically discovered nonspecific motility disorders of the esophagus on the outcomes of antireflux surgery. J Gastrointest Surg 2004;8:335-41.
43. Fibbe C, Layer P, Keller J, Strate U, Emmermann A, Zornig C. Esophageal motility in reflux disease before and after fundoplication: a prospective, randomized, clinical, and manometric study. Gastroenterology 2001;121:5-14.
44. Tsereteli Z, Sporn E, Astudillo JA, Miedema B, Eubanks WS, Thaler K. Laparoscopic Nissen fundoplication is a good option in patients with abnormal esophageal motility. Surg Endosc 2009;23:2292-5.
45. Armijo PR, Hennings D, Leon M, Pratap A, Wheeler A, Oleynikov D. Surgical management of gastroesophageal reflux disease in patients with severe esophageal dysmotility. J Gastrointest Surg 2019;23:36-42.
46. Zevin B, Jones EL, Martin del Campo SE, Perry KA. Omission of preoperative esophageal manometry does not alter operative approach or postoperative dysphagia following laparoscopic paraesophageal hernia repair. Dis Esophagus 2017;30:1-6.
47. Hajibandeh S, Pugh M, Winters D, Hobbs N, Tarazi M, Panda N, et al. Impact of Toupet versus Nissen fundoplication on dysphagia in patients with gastroesophageal reflux disease and associated preoperative esophageal dysmotility: a systematic review and meta-analysis. Surg Innov 2018:1553350618799549.
48. Kapadia S, Osler T, Lee A, Borrazzo E. The role of preoperative high resolution manometry in predicting dysphagia after laparoscopic Nissen fundoplication. Surg Endosc 2018;32:2365-2372.
49. Siegal SR, Dunst CM, Robinson B, Dewey EN, Swanstrom LL, DeMeester SR. Preoperative high-resolution manometry criteria are associated with dysphagia after nissen fundoplication. World J Surg 2019;43:1062-1067.
50. Price LH, Li Y, Patel A, Gyawali CP. Reproducibility patterns of multiple rapid swallows during high resolution esophageal manometry provide insights into esophageal pathophysiology. Neurogastroenterol Motil 2014;26:646-53.
51. Shaker A, Stoikes N, Drapekin J, Kushnir V, Brunt LM, Gyawali CP. Multiple rapid swallow responses during esophageal high-resolution manometry reflect esophageal body peristaltic reserve. Am J Gastroenterol 2013;108:1706-12.
52. Stoikes N, Drapekin J, Kushnir V, Shaker A, Brunt LM, Gyawali CP. The value of multiple rapid swallows during preoperative esophageal manometry before laparoscopic antireflux surgery. Surg Endosc 2012;26:3401-7.
53. Samo S, Carlson DA, Kahrilas PJ, Pandolfino JE. Ineffective esophageal motility progressing into distal esophageal spasm and then type III achalasia. ACG Case Rep J 2016;3:e183.
54. Naftali T, Levit T, Pomeranz I, Benjaminov FS, Konikoff FM. Nonspecific esophageal motility disorders may be an early stage of a specific disorder, particularly achalasia. Dis Esophagus 2009;22:611-5.
55. Jain A, Baker JR, Chen JW. In ineffective esophageal motility, failed swallows are more functionally relevant than weak swallows. Neurogastroenterol Motil 2018;30:e13297.

56. Meyer GW, Gerhardt DC, Castell DO. Human esophageal response to rapid swallowing: muscle refractory period or neural inhibition? Am J Physiol 1981;241:G129-36.
57. Fornari F, Bravi I, Penagini R, Tack J, Sifrim D. Multiple rapid swallowing: a complementary test during standard oesophageal manometry. Neurogastroenterol Motil 2009;21:718-e41.
58. Martinucci I, Savarino EV, Pandolfino JE, Russo S, Bellini M, Tolone S, et al. Vigor of peristalsis during multiple rapid swallows is inversely correlated with acid exposure time in patients with NERD. Neurogastroenterol Motil 2016;28:243-50.
59. Mello MD, Shriver AR, Li Y, Patel A, Gyawali CP. Ineffective esophageal motility phenotypes following fundoplication in gastroesophageal reflux disease. Neurogastroenterol Motil 2016;28:292-8.
60. Ang D, Misselwitz B, Hollenstein M, Knowles K, Wright J, Tucker E, et al. Diagnostic yield of high-resolution manometry with a solid test meal for clinically relevant, symptomatic oesophageal motility disorders: serial diagnostic study. Lancet Gastroenterol Hepatol 2017;2:654-661.
61. Schneider HA, Yonker RA, Longley S, Katz P, Mathias J, Panush RS. Scleroderma esophagus: a nonspecific entity. Ann Intern Med 1984;100:848-50.
62. Ho SC, Chang CS, Wu CY, Chen GH. Ineffective esophageal motility is a primary motility disorder in gastroesophageal reflux disease. Dig Dis Sci 2002;47:652-6.
63. Su A, Gandhy R, Barlow C, Triadafilopoulos G. Clinical and manometric characteristics of patients with Parkinson's disease and esophageal symptoms. Dis Esophagus 2017;30:1-6.